

# *Mut-mach-Berichte*

*Liebe(r) Leser(in),*

*mit unseren nachstehenden Berichten möchten wir Dir erzählen, wie wir die Erkrankung e.cuniculi an unserem Tier erlebt haben.*

*Wir haben so gut wie möglich unser Erlebtes in Worte gefasst, um Dir Mut zu machen und zu zeigen,*

***Du bist nicht alleine!***

*Gib die Hoffnung nicht auf!*

*Alles Liebe wünschen wir Dir und Deinem Tier und gute Besserung!*

# Kuscos und Macyns Bericht von Bunnymami



Macyn

## Juni 2004:

Aufgrund seiner Herzerkrankung, erhält Kusco seit einiger Zeit u.A. Lasix (wegen Wasser in der Lunge). Plötzlich zeigte er Ausfallserscheinungen. Lief wackelig, als hätte er kurzfristig kein Gefühl in den Beinen, dann wieder normal... Er war deutlich ruhiger als sonst, konnte dann wieder kaum laufen. Wir gingen in eine Tierklinik, wo akute Ausschwemmung durch das Lasix diagnostiziert wurde, er erhielt Aufbauspritzen und wir setzten das Lasix ab. Am ersten Tag waren wir zweimal in der Klinik und nach dem zweiten Besuch (der zweiten Spritze) konnte Kusco alleine durch das Zimmer laufen... Wir sahen die Diagnose bestätigt.

Am zweiten Tag bekam er wieder diese Aufbauspritze, es ging ihm einigermaßen, die Ausfallserscheinungen blieben, mal mehr, mal weniger.

Am dritten Tag konnte er morgens nicht mehr laufen. Er streckte alle viere von sich und konnte den Kopf nicht mehr heben... Ich ging zur Öffnungszeit (10 Uhr) in die Klinik... mit Hilfe eines Augenreflextestes wurde E.C. diagnostiziert. Kusco bekam sofort eine Spritze und wurde stationär aufgenommen... Er verstarb in der Klinik gegen 15 Uhr... Seit Beginn der Symptome sind 3 Tage vergangen!

Zeitgleich ging es seiner Freundin nicht sehr gut. Sie hatte eine stressige Zeit schon hinter sich, in der sie alle 4 Wochen genistet hatte und aktuell auch wieder dran war. Sie bekam Hormone, womit sie sich recht gut wieder „erholte“. Allerdings zeigten sich bei ihr leichtere Ausfallserscheinungen, die sich in einem wegrutschen der Hinterläufe unter den Körper bemerkbar machten. Vor allem auf glatten Böden hatte Macyn plötzlich Probleme und wenn sie sich umwandte, rutschen ihr die Füße weg. Aufgrund der Diagnose von Kusco und Erfahrungsberichten aus dem Internet machte ich mir größte Sorgen um Macyn. Ich teilte meinen Verdacht TA 1 mit, dieser meinte jedoch, es sei keinesfalls E.C.. Er lies sie in der Klinik laufen und Macyn sprang mir ängstlich auf den Schoß, was seine Theorie bestätigte. Ich erklärte, dass das Springen auch nicht ihr Problem sein, sondern irgendwas im Fersenbereich nicht stimme. Macyn lief kaum ein paar Schritte, nur zwischen Napf und Toilette hin und her, mehr nicht, was extrem ungewöhnlich war! Sie konnte nicht mehr „Männchen“ machen und war kurzatmig! Sie bekam trotz allem ein „hirngängiges AB“ wie der TA 1 erklärte, er diagnostizierte jedoch ein Hämatom an der Wirbelsäule von einem ungeschickten Sprung und zeigte mir eine empfindliche Stelle! (Inzwischen weiß ich, dass jedes Kaninchen so eine Stelle am Rücken hat, es war also nur, um mich zufrieden zu stellen).. Ich hatte ein gesundes Tier und sollte mich damit zufrieden geben. Ich hatte das Glück über Panacur gelesen zu haben und eine liebe Apotheke, die es mir auch ohne Rezept bestellte. Ich gab Macyn davon täglich 0,6ml (nach Angabe von B. Drescher) .

Es ist der **24. 6.** also 22 Tage nach den ersten Symptomen! Homöopathie nach eigenem Gefühl ausgewählt (bitte nicht ohne Rücksprache anwenden!!): Helleborus niger , Arnica, Bachblütenmischung für den Bewegungsapparat. (Aufgrund der meines Verdachtes auf E.C. und der Diagnose mit dem Hämatom).

**05.07.04** Macyn nistet wieder. Die Symptome bestehen immer noch, mal mehr, mal weniger! (bekommt Hormone)

**06.07.04** TA 2, der sofort auf meine Sorgen einging, machte einen Bluttest auf E.C....

**08.07.04** (es ist über 4 Wochen her, dass Macyn erste Symptome zeigte, sie bekommt immer noch von mir Panacur) / Bluttest auf E.C. positiv!

## Medikation:

- Panacur 2x 1 ml täglich (bis einschl.23.08.)
- 2x 0,85 ml Terramycin ® ~ 100 (subcutan) (bis einschl. 22.07. )
- Vitamin B

Ich spritze selber, um Macyn noch mehr Streß zu ersparen, sie mag es nicht, aber es geht. Es ist richtig Sommer, heiß, Macyn frisst aber sehr gut! Leider zeigt sie immer noch die Kurzatmigkeit, wo der TA 2 auf evtl. Herzproblematik tippt (Herzröntgen jedoch ohne Befund!), ich gebe ihr entsprechende Homöopathie, sowie Carbo vegetabilis für eine bessere Oxidation. Ich soll NutriCal Paste geben, für die Vitamin B Versorgung.

**24.07.04** Macyn bekommt zusätzlich 3x Täglich 3 Tropfen NeyTroph .

**26.07.04** Macyns Schnauferei ist so schlimm geworden, dass ich sie bei TA 3 anmelden muß, da unser „HausTA“ nicht erreichbar ist. Sie zieht das bereits gemachte Röntgenbild zur Rate, macht zwei neue und einen Herzschall, wobei sie das Herz weitestgehend ausschließen kann, jedoch ist die Lunge bewölkt! Macyn hat eine massive Lungenentzündung, das einzig positive ist, dass Macyn sehr gut frisst! Ansonsten sieht es schlecht aus. Macyns Kampf wird ab hier noch sehr hart... Sie wird 3 verschiedene AB bekommen, und wir werden bis Oktober kämpfen müssen... Sie steht an einem WE kurz vor dem Einschlafen und nur ein homöopathisches Mittel bringt letztlich die Wendung, die ihr das Leben rettet. Sie hat immer noch, teils mehr, teils weniger, das Problem mit den Fersen und rutscht hin und wieder weg... Aufgrund ihrer Größe (6kg) ist es sowieso schwerer für sie „Männchen“ zu machen, aber sie schafft es ab und an, vor allem, wenn sie etwas zum abstützen findet. Leider neigt sie inzwischen zu wunden Läufen, eben weil sie so rutscht. Aber auch das können wir recht gut in den Griff bekommen...Bei näherem Interesse über die Lungenentzündung und/oder die wunden Läufe, bitte PN an mich.

**Fazit:** Es ist ein unwahrscheinlicher Fall, dass zeitgleich mehr als ein Tier an E.C. erkrankt, kommt aber vor! Trotzdem würde ich die Tiere nie von ihren Partnern trennen (es sei denn, das kranke Tier würde ausgeschlossen oder attackiert werden!). Ich habe NIE getrennt. Eine schnelle Diagnostik ist lebensrettend. Es gibt stärkere und schwächere Symptome und sie sollten alle ernst genommen werden! Die richtige Medikation ist wichtig und hier bei denke ich an das hirngängige AB, das Macyn trotz der Zweifel von TA 1 bekam, sowie das Panacur. Ich schätze, dass sie die Lungenentzündung aber nur bekam, weil sie kein Cortison erhielt, deshalb plädiere ich inzwischen mehr dafür es zu verabreichen, denn ich hätte Macyn fast verloren. Alles weiter habt ihr ja schon in der Einleitung gelesen!

# Lilos Bericht von Binsi

Die erste Auffälligkeit (im Nachhinein) war, dass unsere 4-monatige Widderhäsini Lilo den ganzen Tag nur faul im Käfig gelegen hatte. Da sie aber fraß und es ein sehr heißer Tag war, hab ich mir nichts dabei gedacht. Abends holte ich sie dann zu uns ins Wohnzimmer weil ich vermutete, dass sie sich vielleicht nicht aus dem Käfig traute weil sie ja mit unserer anderen Häsini Socke noch auf Kriegsfuß stand. Sie hüpfte auch fröhlich herum, kam sogar auf´s Sofa und bettelte um Leckerlis. Ganz plötzlich sprang sie vom Sofa, rannte zur Balkontür und fing dort an, sich wie wild um die eigene Achse zu drehen. Ich bin sofort zu ihr hin, nahm sie auf den Arm und versuchte sie zu beruhigen. Sie verkrampfte sich total, was sehr ungewöhnlich für sie war, da sie eigentlich ein wahnsinnig zutrauliches Kaninchen ist. Ich setzte sie auf´s Sofa. Sie war immer noch total panisch und koordinationslos und fiel rückwärts vom Sofa. Sofort rannte sie wieder zur Balkontür und fing dort wieder an sich im Kreis zu drehen. Ich rief bei meiner Tierärztin an, weil ich sofort auf e.c. tippte. Es war Punkt acht und die TÄ war noch in der Praxis. Leider war sie keine große Hilfe. Ich schilderte ihr alles und sie meinte, sie würde gerade aus der Praxis gehen, man könne bei dieser „Kopfschiefhaltung“ bei Kaninchen sowieso nicht viel machen und ich solle Lilo doch einfach bis zum nächsten Tag im Käfig lassen damit sie sich beruhigt und dann NACHMI TTAGS zu ihr in die Praxis kommen!!! Ich wusste zum Glück (und dank dem Kaninchenforum), dass bei e.c. schnell gehandelt werden muss und außerdem hätte ich sowieso nicht schlafen können. Also holte ich das Telefonbuch und suchte einen Tierarzt mit Notdienst, packte Lilo in die Transportbox und düste los. Da wir gerade erst umgezogen waren, brauchten wir fast eine Stunde bis in die Tierklinik. Da mussten wir noch ewig warten, was mich beinahe wahnsinnig machte. Dann endlich ging´s ins Untersuchungszimmer und Lilo wurde gründlichst untersucht und musste sogar im Behandlungszimmer hoppel... Wie das ja immer ist, war sie total normal und zeigte kein auffälliges Verhalten mehr. Schließlich nahm die Tierärztin ihr Blut ab um es zum Test ins Labor zu schicken und wir beschlossen auf Verdacht auf e.c. zu behandeln. Lilo bekam Antibiotikum, Panacur, Bird Bene Bac und Vitamin B. Um 01 Uhr nachts brachten wir sie wieder nach Hause wo ich sie dann von den anderen beiden getrennt unterbrachte damit sie ihre Ruhe hatte. Am nächsten Tag war sie zwar recht schläfrig aber ansonsten völlig normal. Erst zwei Tage später, hatte sie einen weiteren Anfall und erstmals einen schiefen Kopf. Diesmal saß sie mit zuckendem Kopf im Käfig, war panisch und schien all ihre Zutraulichkeit verloren zu haben. Meistens saß sie nur in einer Ecke und schlief aber zumindest fraß sie. Es dauerte weitere 2 Tage bis sich Besserung einstellte. In der Zwischenzeit hatten wir auch die Ergebnisse des Bluttests, der hoch positiv war. Deshalb wurden unsere anderen beiden Kaninchen vorsichtshalber auch mit Panacur behandelt, Lilos Behandlung mit Panacur auf insgesamt 30 Tage verlängert. Eine Woche nach dem ersten Anfall war Lilo wieder topfit und sie ist seitdem wieder genauso zutraulich und munter wie vorher. Auch die Kopfschiefhaltung ist wieder völlig verschwunden.

Ausbruch am 7. September 2005 – seitdem keine Rückfälle

Medikamente:

- Antibiotikum „Ursocyclin“ 1 x täglich injiziert (10 Tage lang)
- Panacur Pet Paste (intervet) 1 x täglich oral (30 Tage lang)
- Bird Bene Bac 1 x täglich ½ Tube ins Mäulchen (13 Tage lang wegen Antibiotikum)
- Vitamin B

Behandelnde Klinik:

Medizinische Kleintierklinik, Veterinärstraße 13, 80539 München, [www.medizinische-kleintierklinik.de](http://www.medizinische-kleintierklinik.de)



leicht schiefer Kopf



weit geöffnete Pupillen

# Lupins Bericht von Bunnymami



## **Samstag, 23.07.05**

Lupin hatte gestern abend gegen kurz vor 18 Uhr wieder Schwäche ... sah erneut nach Unterzucker aus,... er bekam eine 40%ige Glucoselösung... Blutzuckermessung gegen 18:30 Uhr ergab einen Wert von 119 ... (Lupin hatte am 11. einen starken Unterzucker, bedingt durch eine zuckersenkende Spritze, weil ein Blutzuckerwert falsch gedeutet worden war ...daran wäre Lupin fast gestorben)

Es entstand eine sehr starke Blutung an der Meßstelle am linken Bein, die kaum zu stillen war, wurde zum Schluss vereist... Nachdem sich die Symptome aber nicht legten, sondern eher noch verschlimmerten, entstand der Verdacht auf E.C. ... Lupin konnte sich zeitweise nicht auf den Beinen halten und fiel um, konnte sich dann aber auch wieder ausbalancieren und sich das Gesichtchen putzen...

2malige Gabe von Panacur, und NeyTroph ...

Heute die Diagnosebestätigung durch TA... Lupin zeigt keine Reflexe an den Ohren oder den Läufen, kann sich nicht selbständig aus der Seitenlage aufrichten. Lupin bekam Nuflor, ein Folgepräparat von Chloramphenicol, das eine Depotwirkung haben soll für 2 Tage ... eine Infusion...und Vitamin B. Panacur wollte der TA eigentlich nicht geben, hat es uns aber auf mein Drängen trotzdem mitgegeben...

Tritt Besserung ein (was sein muss!), können wir Montag wieder kommen, sonst morgen...

Auf dem Schoß kann Lupin fast unauffällig sitzen, und sich mit leichter Unterstützung sogar putzen, im Käfig sieht er sehr unbeholfen aus... Sein Appetit ist glänzend, sowohl aus der Spritze, als auch selbständig, nimmt er Nahrung auf, v.a. Gurke, Löwenzahn, Basilikum (Zitronen-)... aber auch Tropical Mix ...

## **Sonntag, 24.07.05**

Lupin nimmt weiterhin das CC mit großer Gier aus der Spritze (leider nicht aus dem Napf). Ich lagere ihn in einem gepolsterten Einkaufskorb, eine Nippeltränke ist direkt neben seinem Mäulchen angebracht, so dass er jederzeit trinken kann. Der Wäschekorb steht bei Fiona im Gehege, sie besucht Lupin fleißig und schleckt ihn auch.

## **Montag, 25.07.05**

Lupin muss weiterhin Zufüttert werden, mag nun gar nichts mehr aus dem Napf selber fressen, trinkt aber selbständig, habe die Flasche mit Karottensaft gefüllt. Ich hab ne Mail von [www.headtilt.de](http://www.headtilt.de) bekommen, wie ich mit Lupin Physiotherapie machen soll... er mag das gar nicht. TA Besuch, AB, Infusion und Vitamin B.

## **Dienstag, 26.07.05**

Lupin konnte sich am Freitagabend ja kaum auf den Beinen halten... fiel um... war gelähmt... das ist heute nicht mehr so... Zuhause zeigt er es natürlich nicht so schön ... .. aber beim TA ist er vorsichtig rumgehoppelt... es hapert hauptsächlich noch linksseitig hinten...

Leider hat er etwas beim Zufüttern in die Lunge bekommen und die Atmung ist etwas "verschärft" sagte der TA ... evtl. mag er deshalb auch nicht mehr fressen... tut halt weh... er bekommt Cortison gespritzt!

Wenn er nicht frisst, bekommt er morgen per Magensonde Brei... ist aber auch nicht ungefährlich, da der Magen elastisch ist, und es einen Rückfluss in die Lunge geben kann... von daher versuche ich heute noch etwas in Lupin hinein zu bekommen...

Er verbringt jetzt seine Zeit bei Fiona ohne separaten Korb, wo ich ihn bisher gelagert hatte, damit er im Gleichgewicht bleibt, nun kann er es selber halten... nur linksseitig ist er etwas schwächer... aber von allein fällt er theoretisch nicht mehr um..... nun ja... Fiona ist halt manchmal stürmisch ...mal sehen... bis jetzt geht es sehr gut! ... Heute buddelt er mich zum ersten mal wieder seit Freitag... und das im Vergleich wesentlich kraftvoller!!!

## **Mittwoch, 27.08.05**

Wir machen das mit der Magensonde nicht, da Lupin sich etwas berappelt hat und wieder einigermaßen was aus der Spritze nimmt, aber auch wieder etwas Interesse an Basilikum zeigt.

TA spritzt AB nach, gibt eine Infusion und Vitamin B.

-----  
Ab hier hatte ich keine tägliche Aufzeichnung mehr gemacht. Lupin hat sich sehr gut erholt, fing wieder ordentlich an zu fressen und die Ausfallserscheinungen verschwanden ganz. Lupin war durch die Therapie sehr zutraulich, aber auch mutig geworden. Er traute sich zum ersten Mal seit seiner Adoption im Wohnzimmer mit Fiona zu hoppeln und alles zu erkunden.

Lupin bekam seit den ersten Symptomen über 4 Wochen Panacur Suspension 10%.

Das Nuflor ist ein Folgepräparat vom Chloramphenicol mit einer Depotwirkung für 48 Stunden. Ich habe aber den Verdacht, dass es den Appetit verdirbt (zusätzlich zu der Problematik, dass Lupin CC in die Lunge bekommen hatte). Bitte beim Zufüttern immer sehr vorsichtig sein, es kann leider immer etwas in die Lunge geraten... (Cortison fängt Sekundärinfektionen wie Lungenentzündung ab)

NeyTroph Tropfen gab es insgesamt 2 Wochen.

# Montys Bericht von Britta


Monty kam „austherapiert“, das heißt mit überstandener e.c. Erkrankung zu mir. Der Kopf war so schief wie auf den Bildern. Nach und nach bekam er eine geradere Kopfhaltung. Diese Entwicklung ging aber über Monate.

Manchmal ist der Kopf noch schief (wenn er sich aufregt) und er hat einen "Drall", d. h. er läuft bevorzugt in die Richtung der Kopfschiefhaltung. Ich durfte ihn ganz zu Anfang nur vorsichtig hochheben, sobald er den Boden unter den Füßen verlor, rotierte er um die eigene Wirbelsäule. Ich musste also aufpassen, dass ich immer alle vier Füße mit abgestützt hatte, wenn ich ihn hochnahm (habe ich aber meist vermieden). Ansonsten war er munter. Er hatte ungebremsten Appetit, mit der Ernährung hatte ich keinerlei Probleme.

Da er bei seiner Ankunft noch unkastriert war, musste er allein bleiben, war aber schon unsterblich in Melissa verliebt. Nach Stabilisierung seiner Krankheit ließ ich ihn kastrieren, und nach der Wartezeit war die Zusammenführung absolut kein Problem. Er bestieg sie, und gut war es. Die Vorbehandlung war wohl bei einem Tierarzt in Schwerte (Nähe Dortmund). Einen Rückfall hatte er bislang nicht, er darf sich nur nicht zu sehr aufregen, sonst hat er den Kopf schiefere als normalerweise.



Monty heute:



# Lisas Bericht von christianf

**12.10.05** Vor 3 Jahren habe ich meine kleine bekommen. Sie ist 10 Tage später an e.c. erkrankt und wir haben sie wieder gesund bekommen. Es ging Ihr bis jetzt sehr gut. Jetzt, 3 Jahre später, am Sonntag den 2.10, haben sich die Symptome von einer Stunde auf die andere wieder gezeigt: Augenrollen, im Kreis drehen, Koordinationsstörungen. Ich bin sofort zu einem Notarzt, der Choramphenicol (AB) und Vitamin B gegeben hat. Ich habe dann mit meinen Tierärztinnen das fortgesetzt bis zum 7.10. Weil keine Besserung auftrat, sind wir zu Tetracyclin (AB) gewechselt. Bis gestern abend trat keine Besserung ein. Heute in der Nacht war es ganz schlimm. Ich habe kein Auge zugemacht. Das Rollen ist ganz schlimm und trinken aus der Schale kann sie auch nicht allein. Sie will aber trinken und fressen. Kot und Urin funktionieren auch. Außer ihr ab und zu den Kopf zu halten kann ich nicht viel machen. Panacur bekommt sie nicht. Ich habe es der Ärztin vorgeschlagen und sie hat gesagt wir sollen noch abwarten. Die Giftbombe von Antibiotikum und Anti-Parasitikum wäre zu groß laut ihrer Einschätzung. Aber ich fahre heute am Vormittag hin und werde das nochmal mit ihr besprechen. Das FAQ hier und [www.headtilt.de](http://www.headtilt.de) habe ich mir schon zu Beginn der Erkrankung durchgelesen. Ich werde das heute den Ärztinnen vorschlagen. ....

Ich habe mir gerade bei der Ärztin Panacur abgeholt und es ihr gegeben. Und da sie minutenlang auf dem Rücken liegt und sich dann wieder aufkämpft, auch Diazepan. Habe hier im FAQ-Tagebuch (von Heike) gelesen, dass es bei Schlumpi geholfen hat. Sie bekommt jetzt Tetracyclin 2x täglich. Und in Tablettenform: Vitamin B, Panacur, Diazepan. Ich hoffe das hilft. Die TÄinnen sind nett und kennen sich auch einigermaßen aus. Ein richtiger Kaninchenspezialist wäre in St adlau, das sind ca.20km durch Wien. Das kann ich ihr jedoch nicht zumuten. Sie hat jetzt 1 ½ Wochen, seit dem die Krankheit ausgebrochen ist, sehr viel getrunken, daher haben wir keine Infusionen geben lassen. Nur heute war es ein Problem, weil sie so unruhig ist. Eine Keramikwasserschale kann ich keine mehr reinstellen, weil sie sonst drauffällt und das Plastik wirft sie um. Ich habe ihr jetzt in der Stunde als ich daheim war zu trinken gegeben. Sie trinkt auch brav. Der Stress mit ihr zum TA bezüglich Infusionen zu fahren würde ihr, glaube ich, nicht gut tun.

**13.10.05 - 07:20:09** Ich habe den Eindruck das es ihr heute ein wenig besser geht. Ich werde auch zum TA gehen, da sie nicht mehr selbständig trinken kann und ihr Infusionen geben lassen.

**14.10.05 - 08:32:59** Im Moment bin ich ein wenig verzweifelt und sehr müde. Keines der Medikamente zeigt seine Wirkung. Und der Trick das AB mit Nagermalt zu vermischen klappt nicht mehr. Das Auge auf dem sie liegt macht mir auch Sorgen. Werde trotz dem Stress für sie heute zum Tierarzt fahren. Sollte das Panacur, nach 2 Tagen nicht schon eine Verbesserung zeigen?

**14.10.05 - 11:45:41** Das Gute ist, dass sie kämpft wie ein Löwe. Unglaublich wie zäh die Kaninchen sind. Im Gegensatz zu ihr bin ich ein Weichei. Im Käfig sind viele Handtücher, wenig Heu. Ich streichle sie, wenn sie will, wenn nicht lass ich sie in Frieden. Das mit dem Trinken ist ein Problem. Stehe alle zwei Stunden auf und gebe ihr was.

**16.10.05 - 15:17:35** Hab ein bisschen ausgespannt und war nicht im Netz. Ihr Zustand hat sich nicht gebessert und auch nicht verschlechtert. Sie frisst und trinkt. Kot und Urin sind OK. Sie rollt sich noch immer und ich habe den Eindruck die Hinterläufe sind sehr schwach. Auslauf ist wegen des ständigen Umfallens unmöglich. Ich habe noch zwei größere Schalen gekauft, aber in der kleinsten fühlt sie sich am wohlsten. Medikamente verabreichen klappt auch nicht mehr so gut, da sie den Bananentrick (AB in Banane) durchschaut hat. Ich habe sie jetzt ins Schlafzimmer gestellt, da hat sie mehr Ruhe.

**16.10.05 - 15:40:14** Leider kann ich sie nicht rauslassen, da sie nur umfällt. Und zur großen Schwester kann sie auch nicht. Die greift sie vor lauter Eifersucht an. Ich habe Fotos gemacht - sieht schlimm aus. Andererseits will sie leben. Und das Streicheln genießt sie wie eh und je. Solange sie nicht aufgibt und spürbar Schmerzen hat, gebe ich auch nicht auf. Panacur und Vitamin B gibt es weiterhin in Tabletten. Das klappt noch. Aber beim AB flippt sie aus. Ich habe es aber bis jetzt noch geschafft es irgendwie zu verstecken.

**17.10.05 - 07:10:53** Nach 5 Tagen Panacur-Behandlung hat sich ihr Zustand aber nicht verbessert. Hab Sorge wegen dem Bewegungsmangel.


**20.10.05 - 17:38:00** Nachdem ich den Eindruck hatte, dass es die letzten Tage etwas besser ging, ist heute das Gegenteil der Fall. Es hat sich in der langen Zeit (seit 02.10) nicht viel verbessert. Ich habe heute mit dem führenden Nagerspezialisten der Veterinärmedizinischen Universität Wien gesprochen und er meinte, das Gehirn sei durch die Parasiten schon zu sehr geschädigt. Diesen Eindruck habe ich, wenn ich sie beobachte, leider auch. Außerdem glaube ich, dass sie auf dem Auge, auf dem sie liegt, blind wird. Ihre Gesamtsituation ist schlecht und ich glaube es wird ihr zur Qual.

**20.10.05 - 18:05:16** In der Situation muss ich daran denken, sie erlösen zu lassen. Weiterkämpfen wäre für mich kein Problem. Aber nicht um jeden Preis. Es ist auch schwer die richtigen Worte zu finden. Als ich die beiden bekommen habe war ich gar nicht glücklich. Jetzt sind sie wie meine Familie. Medikamente gebe ich noch alle und mit den beiden Lieben von [www.headtilt.de](http://www.headtilt.de) habe ich mich auch ausgetauscht.

**21.10.05 - 02:22:51** Ihr Zustand wird nun immer schlimmer. Ich habe ihr ein wenig Diacepin vom gegeben und sie ist nun ein wenig ruhiger. Das Panacur wurde leider 10 Tage zu spät gegeben und jetzt nach einer Woche hat sich nichts verbessert. Meine Kleine hat alles getan und gekämpft und ich habe ihr geholfen. Aber seit gestern ist es nur mehr eine Qual für sie. Ich habe lange überlegt noch etwas, wie z.B. Penicillin zu geben oder noch etwas zu versuchen, glaube aber das würde das Leiden nur verlängern. Genauso wie ich es ihr schuldig war alle zu tun, um ihr zu helfen, bin ich es ihr jetzt schuldig, damit sie nicht noch länger in diesem erbärmlichen Zustand ist.

**24.10.05 - 07:51:49** Ich habe sie am vergangenen Freitag erlösen lassen. Leider hat sich in den vergangenen 3 Wochen ihr Zustand nicht gebessert. Die letzten Tage waren sicher eine Qual für sie. Ich konnte nicht anders entscheiden. Bin sehr traurig. Ich warte immer noch das sie ins Wohnzimmer springt wie sie es immer getan hat. Oder sich mit beiden Pfoten putzt und sich den Schlaf aus den Augen reibt. Meistens hat sie es eh nicht geschafft und ich habe ihr dann geholfen. Oder das sie auf ihre Lieblingsstelle auf den Parkett pisst. So oft ich mich darüber geärgert habe, jetzt hätte ich gerne das sie das macht. Ich danke euch allen, dass ihr mir so lange Zeit geholfen habt.

Kopf hoch! E.c. ist eine schlimme Krankheit, die aber durchaus in den Griff zu bekommen ist. Meine Kleine war einfach zu schwach.



# Felix Bericht von Ju

Es fing damit an, dass ich abends nach Hause kam und Felix lustlos im Käfig saß und sich auch nicht bewegte als ich die Käfigtür aufmachte. Daraufhin wollte ich ihn rausheben, aber er sprang (versuchte es zumindest) jedoch gleich weg und fiel auf die Seite und konnte sich kaum mehr hochrappeln. Daraufhin war ich so erschrocken, dass ich ihn sofort eingepackt habe und zum Tierarzt gefahren bin. Der Tierarzt hat dann sofort aufgrund des nunmehr plötzlich sehr schiefen Kopfes die richtige Diagnose gestellt. Es handelte sich um e. c. Um aber sicher zu gehen, untersuchte er auch die Ohren und röntgte den Kopf. Die Ohren waren jedoch o.k., also kein Tumor oder ähnliches vorhanden. Auch die Röntgenaufnahme des Kopfes zeigte nichts ungewöhnliches.

Also begannen wir die Behandlung gegen e. c. Felix bekam Vitamin B, ein Antibiotikum und ich glaube auch Cortison gespritzt. Zum Abend dieses ersten Tages ging es ihm immer schlechter und seine Augen fingen an unaufhörlich hoch und runter zu rollen. Er wollte auch nichts oder kaum etwas fressen. Dafür trank er umso mehr. Da er seinen Kopf kaum selbst heben konnte und wenn, dann fiel er um, habe ich ihm die Trinkflasche so oft ich konnte vor die Nase gehalten und dann hat er auch brav getrunken.

Am 2. Tag (morgens) wurde es noch schlechter. Der Kopf war noch schief und sobald ich ihn aus seiner Kiste nehmen wollte, fing er an sich um die eigene Achse zu drehen. Obwohl ich erst einen Termin in vier Tagen hatte, bin ich gleich an dem Tag wieder zum Tierarzt gegangen. Inzwischen hatte ich mich den ganzen Abend zuvor jedoch im Internet über diese Krankheit informiert. Zum einen im Kaninchenforum und zum anderen auf diversen anderen Internetseiten. Dabei wurde bei jeder Behandlungsmethode das Medikament Panacur verwendet, welches eigentlich gegen Würmer bei Katzen ist, bei Kaninchen und dem Schiefkopf jedoch erfolgreich angewendet wird. Ich habe mir einiges dazu aufgeschrieben und bin also mit meinen Notizen zum Tierarzt gefahren. Auch der Tierarzt erkannte, dass es Felix schlechter ging und gab ihm nochmals drei Spritzen. Ich erzählte dem Tierarzt dann, was ich über die Krankheit gelesen habe und dass ich möchte, dass er Felix das Panacur verabreicht. Er sagte dann, dass er das selbst noch nicht angewandt hat, er sich aber gern bei einem Kollegen nach Dosierung und Länge der Medikamentengabe erkundigen will. Er rief dann auch gleich bei seinem Kollegen an und ließ sich alles wichtige sagen. Ich bekam das Panacur in Pastenform und sollte Felix jeden Tag oral geben. Ich war erstmal froh, dass der Tierarzt so kooperativ war und sich gern belehren ließ.

Übers Wochenende konnte man zusehends beobachten, wie es Felix besser ging. Ich habe ihn dann auch ab und zu im Zimmer laufen lassen. Er hoppelte auch immer ein wenig, ruhte sich aber dann wieder aus. Da er immer noch nicht so richtig fressen wollte, habe ich ihm die ersten Tage etwas Möhrenbrei eingeflößt. Nach vier Tagen hat er dann aber wieder von allein und richtig viel gefressen. In diesen ersten vier Tagen und dann auch weiter musste ich ihm zu Hause ebenfalls das Antibiotikum sowie das Vitamin B verabreichen.

Am 5. Tag war ich dann wieder beim Tierarzt und obwohl zu Hause alles relativ o.k. war, fing er beim Tierarzt wieder an sich um die eigene Achse zu drehen. Er bekam wieder die Medikamente gespritzt.

Seit diesem Tag ging es jedoch stetig bergauf. Er ließ sich brav jeden Tag die Medizin verabreichen und auch sein Appetit stieg stetig. Heute am 13. Tag ist der Kopf zwar immer noch etwas schief, aber seine Koordinationsfähigkeit ist, bis auf ein winziges bisschen, komplett wieder hergestellt.

Ich möchte dazu sagen, dass nicht nur der Hase gelitten hat, sondern auch ich teilweise schlaflose Nächte hinter mir habe, da ich bei jedem Geräusch, das er nachts gemacht hat, aufgewacht bin. Einmal musste ich sogar aufstehen, da er sich in seinem Handtuch, auf dem er eigentlich drauf liegen sollte, so verheddert hatte, dass er allein, jedenfalls in diesem Zustand, nicht mehr rausgekommen wäre.

Um ihm Ruhe zu gönnen und auch vor Verletzungen zu schützen, habe ich ihn auch aus dem großen Käfig, in dem er mit seinem Weibchen wohnt, herausgenommen und zuerst in eine dieser aufklappbaren Einkaufskisten und später dann in einen kleineren Käfig gesetzt.

Dass die Krankheit evtl. ansteckend ist, hat mir die Tierärztin auch gesagt. Ich habe meinen Nins jedoch nie den Sichtkontakt weggenommen, da man besser gesund wird, wenn man Gesellschaft hat und ab und zu bekuschelt wird.

# Wurzels Bericht von Knuddäl



Wurzel in gesunden Zeiten

Am 13. September diesen Jahres kam ich wie immer von der Arbeit und habe nach meinen 3 Süßen geschaut, die in meinem Zimmer wohnen. Sie haben am Tag das ganze Zimmer zur Verfügung, nur abends wenn ich ins Bett gehe kommen sie in Käfig.

Ich kam also nach Hause und schaute meinen Süßen ein wenig zu und setzte mich dann an den PC. Nach einiger Zeit schaute ich mal wieder was sie grade anstellten und ich bemerkte, dass Wurzel (geb. 03.04.2004) immer noch auf der selben Stelle saß an der er vorher schon gesessen war als ich gekommen war. Da Wurzel eigentlich immer der Ruhige war hab ich mir nichts bei gedacht und ihn vorsichtig hochgenommen und ihn ein wenig geknuddelt und dann wieder auf den Boden gesetzt. Dann traf es mich wie Schlag: Wurzel lag auf der Seite, den Kopf total verdreht und zuckte! Da ich so erschrocken war rannte ich aus meinem Zimmer und fing an zu heulen. Mein Freund war da und hat mich getröstet, er sagt Wurzel ist schon wieder in den Käfig gehüpft.

Da ich auf dem Kaninchenboard schon einiges über E. Cuniculi gelesen hatte, war für mich klar das es nur das sein konnte. Ich rief also nachdem ich mich beruhigt hatte beim Tierarzt an und hörte mir an wer Notdienst hatte. Mein Freund hat Wurzel in der Zeit schon in die Transportbox gesteckt und war startklar. Da ich Angst hatte das die Nottierärztin nicht kommen würde für ein Kaninchen bin ich einfach drauf losgefahren und hab dann vor dem Tierarzt auf die Ärztin gewartet.

Sie untersuchte ihn und er bekam bei ihr auf dem Tisch einen Anfall, sie zeigte mir wie seine Pupillen zuckten und er drehte den Kopf wieder extrem. Sie gab ihm 2 Spritzen, eine in den Muskel und ein Vitamin-Präparat. Sie bestätigte meinen Verdacht undklärte mich noch ein wenig mehr über die Krankheit auf. Dann gab sie mir noch Panacur und das AB Chloromycetin mit und Vitamin-B-Tropfen sollte ich noch aus der Apotheke holen. Ich muss sagen, ich hab mich sehr gut aufgehoben bei ihr gefühlt!

Als wir wieder zu Hause waren haben wir erst einmal die Käfige getrennt und gereinigt. Wurzel sollte erst mal alleine bleiben...Da saß er nun alleine im Käfig mit seinem schiefen Kopf! Ich hatte tierische Panik das meine beiden anderen auch erkranken würden, aber bis jetzt ist nichts ausgebrochen. Alle 3 haben 28 Tage lang Panacur bekommen und Wurzel zusätzlich noch 10 Tage das AB und die Vitamintropfen 3 Wochen.

Schon nach kurzer Zeit merkte man Besserungen bei Wurzel und er war topfit... ich war erstaunt, denn er war sonst immer sehr ruhig aber er ist richtig aufgeblüht, war neugierig und sehr aktiv! Ich war so glücklich, dass es ihm wieder gut ging und stolz das er es geschafft hatte! Ich habe dann auch wieder alle drei zusammen gelassen und es wurde geknuddelt und gespielt.

Doch am Montag den 17.10. kam der Rückfall...er hoppelte wie immer durchs Zimmer und machte Männchen...dabei ist er dann umgekippt! Ich denke er war selber erschrocken und wollte wegrennen doch dabei fiel er immer wieder auf die Seite! Ich bin aufgesprungen und vorsichtig an ihn ran und habe ihn mit aufs Bett genommen, wo er sich dann auch beruhigt hat. Seit dem beginnt das ganze Medikamentenprogramm von vorne und er sitzt wieder in Einzelhaft.

So wie ich das sehe kommt er eigentlich ganz gut damit klar, denn er ist so aktiv! Wobei ich mich auch Frage ob das wirklich ein würdiges Leben ist, wenn er seine Rückfalle schon nach einem Monat bekommt...

Ich war mit Wurzel bei Dr. Magunna in Norderstedt, eine sehr teure aber gute Tierklinik!!!

Leider hat es Wurzel nicht geschafft:


Wurzel hat am 10.12.05 um 11:45 Uhr die Augen geschlossen und ist erlöst worden! Er ist jetzt an einem Ort, wo er keine Schmerzen mehr hat, wo er sich wieder bewegen und austoben kann!

# Lucys Bericht von Sonja T

Lucy (ganz links) während e.c. in 2005



Lucy nach Genesung



Das erste Mal kam ich 2002 mit e.c. in Berührung. Normalerweise begrüßte mich mein Pärchen Lucy und Krümel, wenn ich von der Arbeit nachhause kam. Doch diesmal war es nur Krümel, der mir entgegensprang. Lucy lag lustlos im Haus, streckte das Köpfchen entgegen, doch bewegte sich keinen Millimeter. Ich wartete ab, doch als sie nach einer halben Stunde noch immer kaum Regung zeigte und auch die geliebten Haferecken sie nicht locken konnten nahm ich sie heraus und setzte sie auf den Teppich. Sie bewegte sich sehr seltsam, schlich eher und suchte sofort Unterschlupf. Der Tierarzt hatte bereits geschlossen und so fuhr ich sofort am nächsten Morgen zu ihm.

Er untersuchte sie, stellte mir Unmengen an Fragen und diagnostizierte dann Schiefhals! Die Diagnose war mittlerweile „einfach“, denn Lucy blickte bereits mit leicht schiefem Kopf und die Pupille des einen Auges war sehr unruhig. Sie bekam Infusion, Cortison, Vitamin B, Antibiotikum und ein anderes Mittel (ähnlich dem Wirkstoff Fenbendazol (was in Panacur ist)). Ich sollte am nächsten Tag wiederkommen. Von Tag zu Tag wurde ihr Zustand schlimmer. Sie konnte mittlerweile vor schiefem Kopf gar nicht mehr alleine sitzen und zog in einen gepolsterten Wäschekorb um. Fressen konnte sie alleine nicht mehr, so dass ich sie mit zerriebenem Apfel und Karottenbrei fütterte. Eine Woche nach Therapiebeginn war ihr Zustand noch immer unverändert schlecht, so dass ich aussichtslos zum Tierarzt fuhr, mit dem Gedanken sie erlösen zu lassen. Zwar hatte mir mein Arzt erklärt, die Tiere würden keine Schmerzen haben, dennoch sah ich keinerlei Hoffnung, dass sich ihr Zustand verbessern würde. Die Praxis war geschlossen – erst am Nachmittag wieder geöffnet und dieses Schicksal war Lucys Rettung! Am Nachmittag passte für wenige Stunden ein Freund auf sie auf, damit ich endlich zum Einkaufen konnte. Er nahm sie aus dem Korb und setzte sie auf den Boden. Zuerst fiel sie einige Male um, doch dann blieb sie sitzen, schaffte es sogar sich ganz langsam wenige Centimeter fortzubewegen ohne zu stürzen. Ich traute meinen Augen kaum, als ich nachhause kam. Wir fuhren zum Tierarzt und sie bekam erneut ihre Medizin. Von da an ging es mit jedem Tag bergauf.

3 Jahre ohne Rückfall, dann kam er doch: Im Oktober 2005 erkrankte Lucy erneut an e.c.! Diesmal verlief die Krankheit ähnlich wie 2002. Sie saß den ganzen Tag schon eher apathisch in der Klokiste und bewegte sich nicht. Sie schlief fast nur und wollte nicht fressen. Da sie gesundheitlich seit einem Jahr durch Epilepsie und den schlimmer gewordenen chronischen Schnupfen sehr angeschlagen ist, dachte ich eher daran, dass der kleine Körper langsam über die Rainbowbridge hoppeln möchte. Wir sind daher nicht sofort zum Tierarzt gefahren. Als sie jedoch am nächsten Tag zwar zur Fütterung kam, jedoch beim Hoppeln seltsam Taumelte bin ich sofort zum Tiernotdienst. Wir begannen mit der Behandlung (Vitamin B, Infusion, Cortison, Panacur, Antibiotikum). Sie durfte bei der Gruppe bleiben, doch als Paula erneut begann Unruhe zu stiften und Lucy panikartig nur noch durch das Gehege fiel setzte ich sie separat für eine Nacht in eine Käfigunterschale. Am nächsten Tag bekam sie einen abgegrenzten Teil im Gehege. Sie fraß sehr gut und dank einer nur leichten Schiefhaltung des Kopfes konnte sie auch alleine sitzen und von Tag zu Tag besser hoppeln.

Behandelnde Tierärzte waren Praxis Dr. Baumann in München (in 2002) und Praxis Dr. Zott und Dr. Bangerter in Aichach (in 2005).

# Teddys Bericht von Susann

Teddy nach Genesung



Bei Teddy war die ganze Sache nicht so dramatisch. Teddy hatte E.C. ca. im April 2004. Ich habe morgens gemerkt, dass sein Kopf leicht schief war und er ist beim Hoppeln immer umgekippt ist. Ich bin dann auch gleich zum TA. Augen waren bei ihm normal und er hatte auch nicht den „Drehwurm“. Er war zu dem Zeitpunkt ca. 7,5 Jahre alt.

Während der Krankheit hat er die ersten paar (ca. 3-4) Tage kaum etwas selbst gefressen. Ich musste Critical Care zufüttern. Aber dann ging es wieder. Was er genommen hat war Dill und Löwenzahn. Er hat auch sehr viel getrunken. Nach ca. 2 Wochen ging es ihm wieder deutlich besser. Er konnte wieder hoppeln und der Kopf war wieder gerade. Er hat auch keine Schädigungen zurückbehalten.

Während seiner Erkrankung hatte ich ihn die erste Woche separat sitzen. Aber nur aus dem Grund, dass er ja kaum was gefressen hat und alle Stunde mal ans Futter ging. Um ihm alles bieten zu können und auch Leckerlies füttern zu können saß er alleine. Moritz durfte aber täglich zu ihm und hat ihn auch verwöhnt.

Er war sehr ruhig, aber nicht ängstlich. Er lag einfach viel. Wenn ich aber den Käfig öffnete wollte er sogar rausspringen. Was ich natürlich verhindert habe, denn er wäre dabei umgefallen.

Die Behandlung sah wie folgt aus:

- AB Tetracyclin. Ich glaube 2x am Tag, bin mir aber nicht mehr 100% sicher.
- Panacur auch 2 mal am Tag
- alle zwei Tage (4x insgesamt) Cortison und auch Infusionen gespritzt
- Vitamin B
- zusätzlich hat er noch ein Mittel bekommen, dass Acutol heißt. Das ist entzündungswidrig.

Ich hatte meinem TA auch den Bericht von Fr. Dr. Drescher ausgedruckt, aber er wusste auch selbst wie er behandeln musste und hatte schon etliche E.C. Fälle. Trotzdem hat er sich auch durchgelesen, was dort verordnet wurde. Der TA der ihn behandelt hat:

Dr. Detlev Axel Schultz u. Dr. Ute Conrad-Schultz Linxweilerstr. 3 in 66564 Ottweiler (Die Adresse steht auch schon in der TA-Liste im FAQ.)

Leider lebt Teddy nicht mehr, denn er musste im Oktober 2004 eingeschlafert werden. Er hatte einen inoperablen Tumor an Herz/ Lunge und einen im Bauchraum.

# Paulas Bericht von Sonja T

Nach 3 Tagen auf Tagungen kam ich abends spät zuhause an. Während meiner Abwesenheit waren meine Gedanken fast nur bei den Kaninchen gewesen. Ich hatte zuvor die Zusammenführung der 4 Kaninchen versucht und Paula attackierte Lucy jedes Mal. Bei meiner Abreise war es ruhiger zugegangen, so dass ich hoffte endlich alles überstanden zu haben. Mein Freund sagte mir Paula habe Lucy die Tage in Ruhe gelassen. Mir schwante nichts gutes und als ich dann das Abendessen zum Gehege brachte blickte sie mich seltsam schief an, den Körper an das Gehege gelehnt. Auch ohne Tierarzt sagte mir mein Wissen: Es ist e.c.!

Ich rief den Tierarzt an (sie sind 24 Std. über Notdienst erreichbar) und schilderte meine Beobachtungen. Wir fuhren sofort in die Praxis (es war mittlerweile 21.30 Uhr). Paula bekam eine Infusion, Vitamin B, Cortison, Antibiotikum Baytril. Panacur kannte die Tierärztin nicht, wollte sich jedoch bis zum nächsten Morgen schlau machen. Zuhause setzte ich Paula separat, da sie panisch auf die anderen Kaninchen reagierte und reinigte das Gehege komplett (sämtliche Klokisten wurden gesäubert, ebenfalls das Heu und Futter komplett weggeworfen).

Paula bekam einen gepolsterten Käfig, in den ich ihre geliebte Weidenbrücke legte, unter der sie nun fast nonstop ruhte. Eigenständig fressen konnte sie, jedoch verweigerte sie alles was ich ihr in den Käfig stellte. Und wenn, dann fraß sie nur minimal.

Am nächsten Morgen kontaktierte ich meinen ehemaligen Doktor in München und erfuhr von diesem, dass die Gabe von Fenbendazol sehr wichtig sei (nach neuesten Erkenntnissen). Er habe Panacur, in dem Fenbendazol enthalten sei, in seiner Praxis und wir könnten es abholen. Ich schickte meinen Freund zu ihm und fuhr mit Paula zu dem behandelnden Arzt nach Aichach. Wieder Infusionen, Vitamin B, Cortison, Antibiotikum Baytril.

Leider erfuhr ich erst am Tag 4, dass das Antibiotikum Baytril das „falsche“ sei! Der darin enthaltene Wirkstoff sei nicht so gut wie andere Wirkstoffe in anderen Antibiotika. Wir schwankten somit um auf Parkefelin Palmitat mit, das den richtigen Wirkstoff (Chloramphenicol) enthält.

Paulas Zustand verschlimmerte sich täglich immer etwas mehr. Der Kopf wurde noch schief, jedoch bei weitem nicht so schief, wie ich ihn Jahre zuvor bei Lucy erleben musste. Das Fressen war noch immer eher schlecht als Recht. Zum Glück fand ich heraus, dass sie vermehrt Löwenzahn und Möhrenkraut und Kohlrabiblätter futterte, so dass ich ihr dieses dann in größeren Mengen in den Käfig legte. Somit konnte ich ihr abermals die Zwangsfütterung ersparen.

Die Medizingabe stellte sich bei ihr als äußerst schwierig heraus. Trotz der Erkrankung hatte sie immense Kräfte. Mein Freund musste sie mit aller Gewalt halten, während ich ihr die Medizin oral verabreichte oder das Vitamin B injizierte.

Insgesamt bekam sie über 14 Tage Antibiotikum und über 25 Tage Panacur.

Paula hat diese Krankheit ohne bleibende Schäden überstanden! Wir hoffen, dass wir keinen Rückfall erleben müssen. Wissen aber wegen Lucy auch, dass ein Rückfall auch nach Jahren eintreten kann.

**Paula am 1. Tag**



**Paula am ca. 3.-4. Tag**



**Paula heute nach Genesung**



# Raphaels Bericht von Serena066

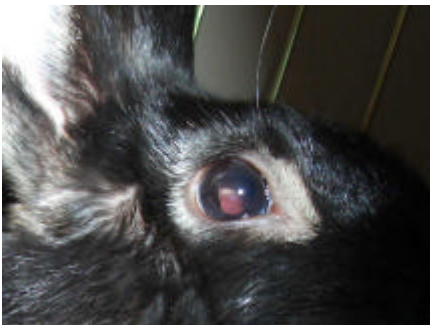Zu Beginn von e. cuniculi war Raphaels Verhalten ziemlich normal. Eine Woche nach Raphaels Kastration (27. Mai 2005) ist mir aufgefallen, dass er sein rechtes Auge immer fast geschlossen hielt. Anfangs dachten wir er hatte nur etwas in sein Auge bekommen, aber als es dann anfang rot zu werden, haben wir einen Arzt aufgesucht. Der Tierarzt dachte zunächst, dass Raphael eine Entzündung im Auge hatte und hat daher Augentropfen (BMP) und Baytril verschrieben, da bisher noch kein Verdacht auf e. cuniculi bestand. Am 12. Juni 2005 wollten wir ihn mit unseren anderen Kaninchen zusammenführen, was aber missglückt ist, da Raphael in das Augenlid seines linken Auges (das gesunde) gebissen wurde. Raphael war ab diesem Zeitpunkt getrennt von der Gruppe. Da die Entzündung im rechten Auge nicht besser wurde und er auch die Verletzung am Augenlid des linken Auges hatte, haben wir uns einen Termin bei einer Augenspezialistin geben lassen. Am 14. Juni 2005 hatten wir den Termin. Frau Dr. Gratzek hat sich das Auge angesehen, spezielle Fotos vom Auge gemacht und sie hatte schon einen schwachen Verdacht auf e. cuniculi. Sie hat also vorgeschlagen, beim nächsten Termin (16. Juni 2005) das Augenlid des linken Auges zu nähen und unter Narkose Gewebe aus dem rechten Auge zu entnehmen um so e. cuniculi festzustellen (Vergleichstest gegen Blutwert). Raphaels Fäden von der Augenlidsoperation wurden am 28. Juni 2005 gezogen. An Medikamenten hat er bekommen (28. Juni - 28. Juli) Flurbiprofen 1 Tropfen gegen die „Entzündung“ im rechten Auge. Am 30. Juni 2005 wurde dann e. cuniculi im rechten Auge festgestellt. Am 2. Juli 2005 haben wir sofort mit Panacur angefangen. Am 26. Juli wurde das linke Augenlid noch mal nachuntersucht und Panacur wurde inzwischen abgesetzt (Behandlung etwas mehr als 21 Tage). Der Abszess, der sich durch e. cuniculi entwickelt hatte (die Entzündung hatte sich zum Abszess entwickelt) war so groß, dass man ihn operativ entfernen musste (OP am 28. Juli 2005). Hätte man es nicht machen lassen, hätte man sein gesamtes Auge entfernen müssen. Die Kosten für die OP betragen \$1400, wobei der Arzt die Hälfte übernommen hat, da wir aktiv bei einer Kaninchenrettungsorganisation mithelfen und e. cuniculi das Forschungsprojekt der Ärztin ist. E. cuniculi ist in den USA bzw. Kalifornien sehr selten und daher noch so gut erforscht. Besonders wenn e. cuniculi auf das Auge beschränkt ist. An Medikamenten hat er für die OP und danach bekommen: Tropicamide 1 Tropfen (zur Pupillenerweiterung bis zum 28. Juli), NP Dex 2 Tropfen pro Tag, Atropine-Salbe in das Auge. Am 5. August 2005 war die erste Nachuntersuchung, Auge war noch etwas gerötet, aber Abszess war nicht zurückgekommen. Das Auge war besser und schneller verheilt, als die Ärztin gedacht hatte. Besonders da der Abszess bereits die Iris angegriffen hatte und es daher ein ziemlich komplizierter und schwerwiegender Eingriff war. An Medikamenten wurde gegeben: 1 Tropfen Diclofenac (Antibiotikum), NP Dex weiterhin, allerdings nur 1 Tropfen pro Tag. Am 19. August war die zweite Nachuntersuchung. NP Dex, Baytril (wg. möglicher Entzündung am Auge und wegen Bissverletzung) abgesetzt. Diclofenac weiterhin, 1 Tropfen pro Tag. Auge sah sehr gut aus.

Am 30. September dritte Nachuntersuchung. Diclofenac 1 Tropfen jeden zweiten Tag und seit dem 20. Oktober keine Medikamente mehr. Das Auge ist völlig verheilt und er kann, wenn auch schlechter als normal, immer noch mit dem Auge sehen.

### Behandelnde Tierärzte (USA):

Dr. Ann Gratzek, 2585 Soquel Drive, Santa Cruz, CA 95065, USA (Diagnose, Augen-OP und Nachuntersuchungen).

Foto vom Abszess



direkt nach der OP



nach Genesung



# Finns Bericht von stoffine

## Ein untypischer Krankheitsverlauf!

Meinem Freund fiel eines Tages ein heller, gelblicher Fleck in der Iris von Finn auf. Ich dachte mir wenig dabei, ging aber nach 4 Tagen zu einer Ärztin, die mir vom Tierheim als Kaninchenspezialistin empfohlen worden war (ist übrigens auch in der Tierarztliste der Kaninchenhilfe). Diese diagnostizierte eine Uveitis, einen Abszess durch eine verschleppte Verletzung von außen. Die Hornhaut, die angefärbt wurde, war vollkommen intakt (ein Paradoxon, wie mir erst später klar wurde, denn wie kann eine Verletzung von außen durch eine intakte Hornhaut kommen? Sie hätte perforiert oder verletzt sein müssen...). Sie gab mir eine antibiotische Salbe mit. Auf meine Frage, ob es denn auch *Encephalitozoon cuniculi* sein könnte, antwortete sie mit "Nein", mit der Begründung, dass das Auge dann anders aussähe, nämlich die Blutgefäße nicht zu dem Fleck wachsen würden, was sie aber taten. Zu diesem Zeitpunkt wusste ich nicht, dass eine Uveitis allein schon Symptom für EC sein konnte (und Frau Doktor anscheinend auch nicht).

Nach 3 Tagen der Behandlung mit dieser Salbe sah das Auge schrecklich aus. Der gelbe Fleck war unverändert, das Auge färbte sich insgesamt lila, war trüb und sah "matschig" aus.

In diversen Quellen las ich dann über die Uveitis als Symptom und fuhr daraufhin am 4. Tag zu einem Tierarzt, der sich auf Augen spezialisiert hatte. Nach kurzem untersuchen mit der Spaltlampe und speziellen Fotoaufnahmen des Auges, stellte er die Diagnose EC. Finns Hornhaut war in beiden Augen unverletzt aber riesig dick geschwollen. Im linken Auge, welches ich als gesund betitelt hatte, fand er einen beginnenden Abszess und das rechte Auge sah mit dieser speziellen Kamera aufgenommen, unfassbar schlimm aus. Es war massiv durchblutet, der Abszess war von feinen Blutgefäßen eingeschlossen und sein Auge mehr rot als grün. Dr. Kindler meinte, dass 80% der Kaninchen, die so einen Befund haben, an EC erkrankt sind, und dies ein typisches und klassisches Beispiel wäre. Er zeigte mir netterweise noch viele andere solcher Aufnahmen von ebenfalls erkrankten Tieren. Glücklicherweise hatte ich den Abszess relativ schnell bemerkt. Finns Pupille war nicht annähernd so weiß und trüb, wie bei anderen Kaninchen.

Wir bekamen cortisonhaltige Augentropfen, Atropin zur Pupillenerweiterung (da der Druck im Auge durch den Abszess schon schmerzhaft war), Panacur für die ganze Bande und Baytril mit. Dr. Kindler meinte, dass er hoffe, den momentanen Zustand des Abszesses so einfrieren zu können. Denn wenn er weiter wachsen würde, hätte das Auge entfernt werden müssen.

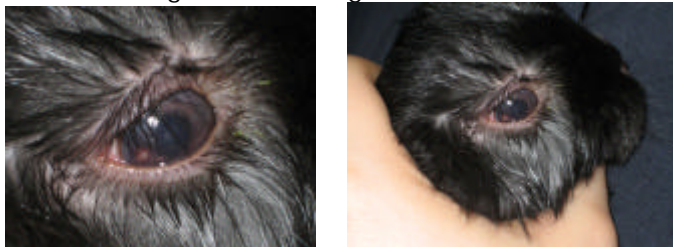
Zu Hause hatte ich schon die große Gruppe getrennt, denn Finn wurde ab und zu von den beiden Stehohren gejagt und stieß bei der Flucht häufiger gegen Türen etc. Er zeigte keine Verhaltensänderung, hoppelte wie immer fröhlich und fraß wie gewohnt. Wir gaben ihm 5x am Tag die verschiedenen Tropfen, abends gab es dann Baytril und Panacur. Nach etwas mehr als einer Woche sah das Auge schon viel viel besser aus. Der Abszess war verblasst, das Auge glänzte wieder.

Heute waren wir beim Tierarzt (nach 14 Tagen Behandlung) und auch er war zufrieden. Der Abszess hat sich wohl nach unten geöffnet und ist in die Pupille abgeflossen. Früher hat man das wohl mit nem Laserschuss bei Glaukomen beim Menschen gemacht, aber Finn hat diese Laserbehandlung wohl selbst gemacht :-D.

Die Sehkraft ist geschwächt, aber noch da. Abschließend bin ich sehr froh, dass ich mich auf mein Bauchgefühl verlassen habe und noch zu dem Augenspezialisten gegangen bin. Denn wie wahrscheinlich wäre Finn jetzt blind, hätte sein Auge nicht mehr oder Schlimmeres, wenn ich der ersten Ärztin vertraut hätte.

Deshalb denke ich, dass man bei Augenabszessen beim Kaninchen doppelt aufmerksam sein sollte, denn es laufen bestimmt massenweise Kaninchen mit Augenabszessen rum, dessen wahre Krankheit nie entdeckt wird.

nach ca. 3 Tagen Behandlung mit Salbe:



nach ca. 9 Tagen mit den e.c. Medikamenten (AB, Panacur, usw.)



# Kyras Bericht von Otto, Gismo, Pebbels und Snoopy

Alles begann damit, dass mein Otto einen Partner bekommen sollte; also zog Gismo ein. Die Beiden waren ein tolles Paar und alles schien super. Bis einige Monate später beide Tiere mit 2 Tagen Unterschied das Fressen einstellten. Sie wurden beim TA gründlich untersucht und die Zähne korrigiert. Sonst waren beide munter und agil, nur fressen wollten sie nicht. Sie bekamen dann Vitaminspritzen und etwas Cortison zum Appetit anregen; erfolglos. Dann wurde Blut genommen (für ein großes Blutbild), sowie Leber- und Nierenwerte bestimmt; alles unauffällig. Kotprobe auf Parasiten und Bakterien und Pilze ebenfalls ohne Ergebnis. Auch wurde geröntgt ohne Befund. Dann wurde zwangsgefüttert, aber trotzdem nahmen beide ab und bei Otto brach sein längst im Griff geglaubter Schnupfen wieder aus. Ständig wurden die Zähne kontrolliert und jetzt dann auch mit div. Antibiotika behandelt. Dann meinte der TA er könne eine Schwellung im Schleimhautbereich der Backe feststellen und sagte mir, das käme vom Füttern von Tannengrün; das sei die Ursache. Wieder Cortison; ohne Erfolg. Otto baute auch zunehmend ab und sein Schnupfen war nachher so schlimm, dass er nur noch Luft bekam, wenn er den Kopf hochhielt. Ich war total verzweifelt und fragte eine befreundete TA um Rat. Sie meinte, ich solle die Backenschleimhäute nochmal bei dem TA unter Narkose kontrollieren lassen und die Zähne und wenn da nichts bei rumkomme, solle ich ihn erlösen lassen. Der TA konnte an der Backenschleimhaut nichts mehr erkennen, also war auch das nicht die Ursache gewesen und wir standen wieder bei Null. Otto ist aus der Narkose nicht mehr wach geworden und wurde 4 Jahre alt. Im Nachhinein, jetzt wo ich weiß, dass es E.c. war kann ich mir erklären, warum er öfters auf der Seite lag und nicht mehr reagierte. Erst wenn man ihn anfasste, sprang er auf (damals meinte der TA, es läge am Herzen und er bekam Crategutt-Tropfen).

Jetzt war Gismo alleine und auf Anraten des TA holte ich ihm wieder Gesellschaft: Pebbels. Gismo hatte dann eine kurze Phase, wo er wieder so einigermaßen fraß; Pebbels ging es zu Anfang gut. Kurz drauf stellte Gismo wieder das Fressen ein und bekam kurz darauf eine Aufgasung mit akuter Darmlähmung. Er wurde 4 Tage intensiv behandelt und es stand sehr schlimm. Danach wollte er noch immer nicht fressen. Ich fütterte also weiter zu, da er selbst die leckersten Sachen total verschmähte und ging mit den Nerven echt langsam am Stock. Das lief dann wochenlang so und Gismo wurde immer weniger. Irgendwann fing er ohne ersichtlichen Grund wieder an zu fressen, wenn auch nur langsam und nie mehr so gut wie vor Erkrankung. Er nahm langsam wieder zu und erholte sich. Ich hatte zu dem Zeitpunkt schon angefangen zum Tierheilpraktiker zu gehen; aber auch der konnte uns nicht helfen. Da mir die Tierärztin dazu riet ließ ich Gismo impfen. 3 Tage später wieder kein Fressen, akute Aufgasung und Darmlähmung. Selbst mit sämtlichen Therapien war es nicht in den Griff zu bekommen und er fing an sich zu quälen. Ich fuhr zur TA und ließ ihn noch operieren um eine mechanische Ursache auszuschließen. Da nichts gefunden wurde, ließ ich ihn in der Narkose; er wurde nur 1,5 Jahre alt. Zurück blieb Pebbels. Der ging es noch einige Wochen gut, dann fing auch sie an nichts zu fressen. Ich fuhr nun zu meiner TA (es war mittlerweile die Dritte) und sagte, mir seinen jetzt schon 2 Kaninchen dran gestorben; es müsste was ansteckendes sein. Also wieder Blutabnahme (alle Untersuchungen; nur nicht E. cuniculi!), Kotproben.... Alles ohne Ergebnis. Und auf einmal war es mit ihrem Verständnis vorbei. Sie sagte mir das Tier sei gesund und unterstellte mir dann auch noch, ich sei Schuld an dem Zustand meiner Tiere und sie würde mir Pebbels gut vermitteln. Das war der Zeitpunkt, wo ich mich von da an einfach nicht mehr zum Tierarzt traute und selber schon anfang zu glauben ich sei Schuld. Ich kontaktierte diverse Tierheilpraktiker, die alle nichts fanden und deren Therapien nichts brachten, außer das mein Sparbuch immer weiter schrumpfte. Pebbels kriegte wohl regelmäßig die Zähne bei einem TA gemacht und wurde immer wieder mit akuter Trommelsucht und Magenüberladung beim Notdienst vorgestellt. Dann kam der Zeitpunkt wo es ihr wieder etwas besser ging; ich ja nicht mehr an was Ansteckendes glaubte, und der aktuelle Tierheilpraktiker mir zu einem Zweittier riet.

Also kam Snoopy ins Haus. Pebbels ging es labil stabil. Ich wechselte die TA nachdem ich bei der Neuen wegen Snoopys Frühkastra sehr zufrieden war. Und ging dann wegen der Zähne von Pebbels, die durch das schlechte Fressen ja immer wieder sanierungsbedürftig waren, auch zu ihr. Und dann auch mit Pebbels immer wiederkehrendem Bauchweh. Eines Tages saß Snoopy mit einem leichten Kopfwackeln im Gehege. Ich rief meine TA an und sollte sofort kommen; es wurde ein Test auf E. cuniculi gemacht, der positiv war. Das war das erste Mal, dass ich von dieser Krankheit hörte und surfte mich durchs Internet und fand dann einen Beitrag, wonach auch Verdauungsbeschwerden zu den Symptomen zählen können. Dann fasste ich all meinen Mut zusammen und erzählte meiner TA die Geschichte von Otto, Gismo und nun Pebbels und Snoopy und fragte wegen des E.c. nach. Sie meinte es könne sein und testete Pebbels auch; ebenfalls positiv. Nun bekamen beide für 5 Wochen Panacur und siehe da, das erste Mal war Pebbels ohne Symptome (nach über einem Jahr) und es ging ihr einfach nur gut. Ich war überglücklich auf der einen Seite und traurig auf der anderen, da mir bewusst wurde, dass man Otto und Gismo doch hätte helfen können und sie nun umsonst gestorben waren. Dann 4 Wochen nach dem Absetzen des Panacurs kam der Rückfall. Im Abstand von 2 Tagen stellten beide das Fressen ein und Pebbels bekam heftiges Bauchweh. Sie wurde symptomatisch behandelt und beide bekamen erneut Panacur, nun in Dauertherapie und ich war mir sicher: jetzt ist alles gut! Mir war ja rückwirkend aufgefallen, dass akute Schübe oft in Zusammenhang mit der Impfung standen, aber jetzt traute ich mich sie wieder impfen zu lassen, weil mir das Risiko an Myxomatose oder RHD zu erkranken zu groß erschien. Es ging ihnen ja jetzt vor der Impfung ein halbes Jahr gut. Eine Woche nach der Impfung bekam Pebbels eine heftige Impfmyxomatose (meine TA meinte, so heftig hätte sie die noch nie gesehen). Das heilte aus, aber noch eine Woche später stellten beide wieder das Fressen ein und Pebbels hatte derart heftiges Bauchweh, das einfach nicht in den Griff zu kriegen waren. Das Panacur wirkte nicht mehr und meine TA, die sich eigentlich sehr gut mit E.c. auskennt, wusste auch nicht mehr weiter. Ich sah schon das Ende kommen, machte mich aber an eine intensive Internetrecherche und stieß auf ein Alternativpräparat, sammelte Infos darüber und meine TA bestellte es mir über die internationale Apotheke. Es dauerte länger als beim Panacur, aber nach einer Weile fing es an zu wirken. Wir entschieden uns wieder für eine Dauertherapie. Den Beiden ging es soweit recht gut, wenn auch nie wieder so gut wie mit dem Panacur! Nun bekamen sie Kokzidien und wurden behandelt und sie stellten auf das Medikament das Fressen ein und Pebbels kriegte wieder ganz akute Bauchprobleme, die aber nach einem stationären Aufenthalt bei der TA wieder in den Griff kamen. Mir wurde nun klar, dass sie auf ansonsten gut verträgliche Medikamente wieder Symptome bekamen und ich wurde damit so vorsichtig, wie es ging. Noch eine ganze Weile ging es noch gut und dann stellten sie langsam aber stetig das Fressen ein; das neue Medikament gegen E.c. verlor an Wirkung und ich glaubte uns am Ende nachdem auch der E.c.Titer wieder sehr hoch war (es war jetzt erneut über 6 Monate gut gegangen). Wir entschieden uns für eine erneute Panacurtherapie und wie durch ein Wunder half es wieder. Im Moment leben die Beiden gut damit.

Bei meiner Leidensgeschichte merkte ich, wie wenige TA wirklich Ahnung von E.c. haben und wieviel auf dem Gebiet im Argen liegt. Zumal mir selbst sogenannte Spezialisten immer wieder sagten, das könne kein E.c. sein. Doch die Tests und der Erfolg der Therapie zeigten, dass es doch so war. Wenn ich eins gelernt habe ist es, nie aufzugeben und solange zu suchen, bis man die Ursache gefunden hat. Und sich nicht von den Halbgöttern in Weiß abspesen zu lassen. Und es gibt nichts, was es nicht gibt. E.c. ist so vielschichtig und meine TA sagt, dass es immer öfter zu Fällen wie meinem kommt, wo eben völlig untypische Symptome auftreten und ich fand auf meiner Suche in div. Foren ähnliche Fälle. Solltet Ihr Tiere mit ähnlichen Symptomen (Fressverweigerung, wiederkehrende Verdauungsbeschwerden, Abmagerung, usw.) haben, wo nichts anderes gefunden wird (als erstes Blut und Kot untersuchen), lasst auf E.c. testen!

Wer Fragen hat, kann mich jederzeit kontaktieren! Ich weiß wie alleine man z. T. da steht und man kann leider nicht immer drauf vertrauen, dass der Tierarzt wirklich rundum kompetent ist, was diese Erkrankung betrifft.